Le diagnostic différentiel de la maladie de Gaucher en hématologie.

Pr Marc Berger
Comité d'Evaluation du Traitement de la maladie de Gaucher (CETG)
Hématologie Biologique & Clinique
CHU Estaing, Clermont-Ferrand
France

Symposium SANOFI GENZYME

Conflits d’intérêt Pr Marc BERGER

Missions d’expert : Genzyme/Sanofi, Shire, (Actelion)
Participation à des congrès : Genzyme/Sanofi, Shire.
Financement de projets de recherche : Genzyme/Sanofi, Shire.

Le diagnostic différentiel de la maladie de Gaucher en hématologie.

- Cas clinique 1
- Cas clinique 2
- Rappels M. de Gaucher
- Synthèse aspects hématologiques MG
- Discussion

Cas clinique 1 – Mme G… Y… (Dr N. Belmatoug, Clichy)

- 67 ans

- Myopie sévère, cataracte,
- Hospitalisation pour hémiparésie droite après une chute de sa hauteur

▪ Examen Clinique

- Conscience normale
- PA : 138/90, 81/min, Saturation O2 : 97%
- Absence de contexte fébrile
- Pas de traitement

- Plusieurs hématomes cutanés

Cas clinique 1 – Mme G… Y…

- **Biologie**

  - Hb : 12g/dl
  - GB : $6,9 \times 10^9$/L
  - Plaquettes : 35×10^9/L
  - TP : 78%
  - CRP: 4 mg/l
  - ASAT, ALAT : N

Cas clinique 1 – Mme G… Y…

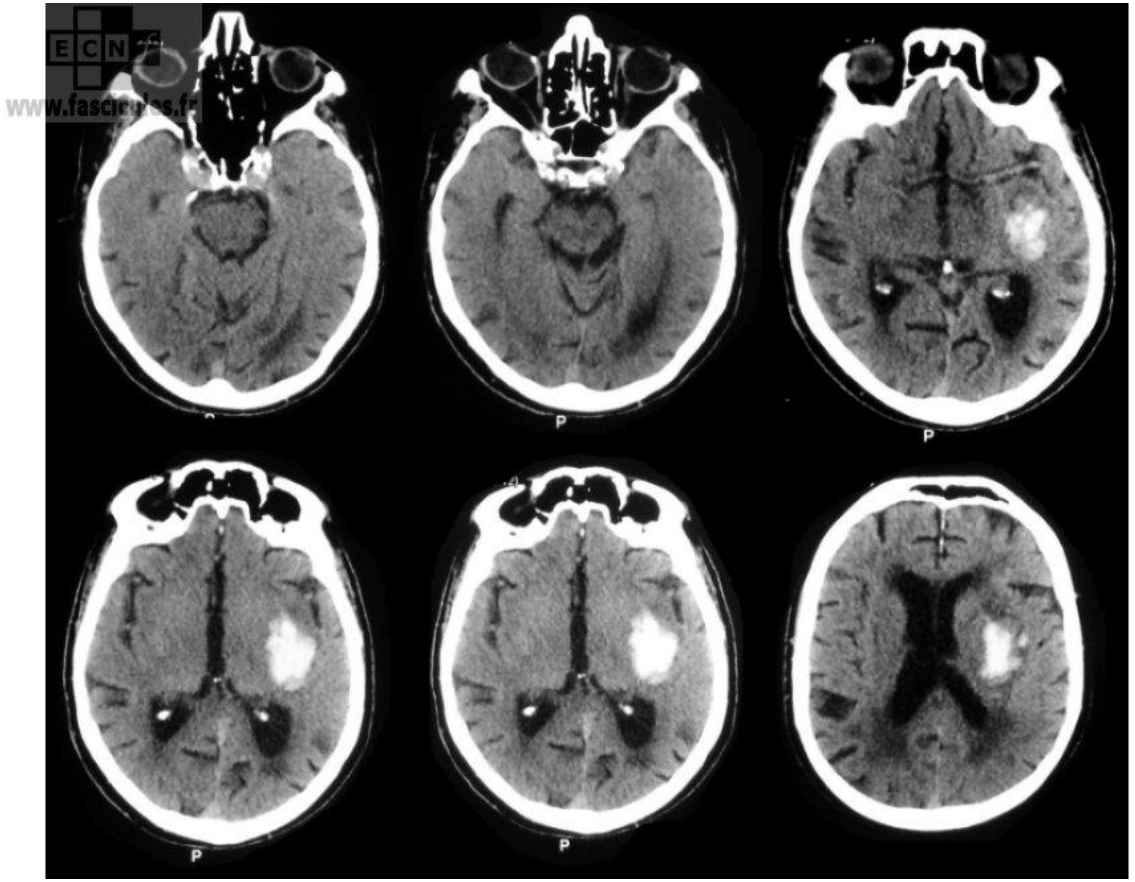

Hématome cérébral

Alger, le 26 mai 2016

Cas clinique 1 – Mme G… Y…

Hypothèses étiologiques

A- Surdosage traitement anti-coagulant
B- Thrombopénie
C- Thrombopénie gestationnelle
D- Hypertension artérielle
E- Un trou de mémoire

Cas clinique 1 – Mme G… Y…

Hypothèses étiologiques

A- Surdosage traitement anti-coagulant
B- Thrombopénie
C- Thrombopénie gestationnelle
D- Hypertension artérielle
E- Un trou de mémoire

Cas clinique 1 – Mme G… Y…

- **Biologie**

  - **Plaquettes : 35 x10^{9}/L**

- **Imagerie**

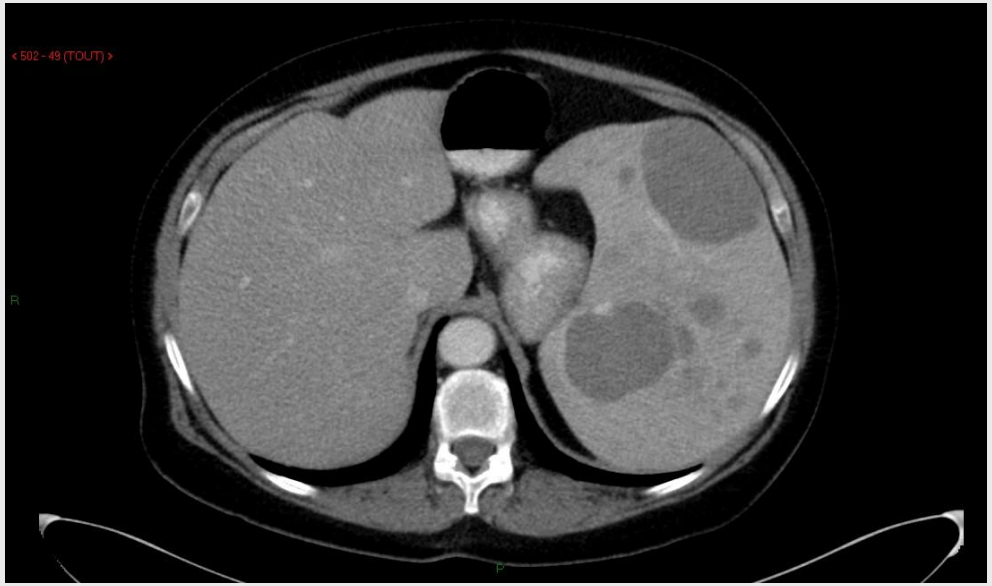

Cas clinique 1 – Mme G… Y…

L’imagerie est compatible avec :

A- Lymphome NH

B- Kystes

C- Infection

D- Hématome

E- M. de Gaucher

F- Un excès de ghribia

Cas clinique 1 – Mme G… Y…

L’imagerie est compatible avec :

A- Lymphome NH

B- Kystes

C- Infection

D- Hématome

E- M. de Gaucher

F- Un excès de ghribia

Cas clinique 1 – Mme G… Y…

- **Perfusion de plaquettes**

→ **Myélogramme**

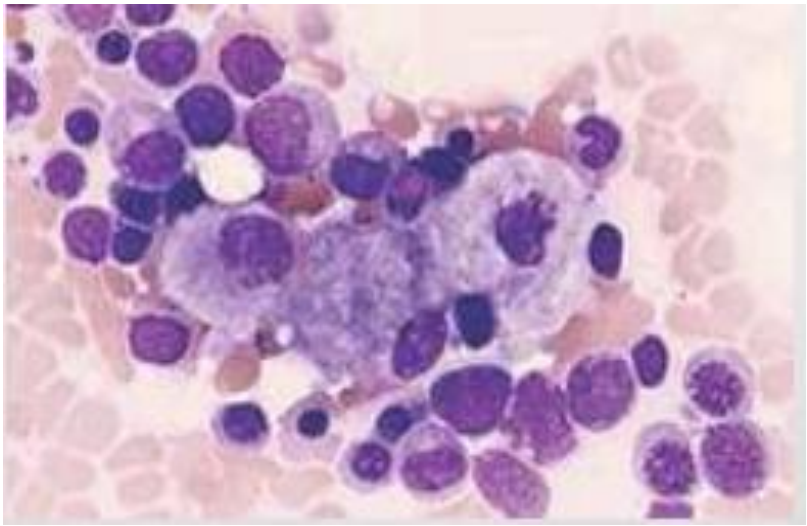

On observe :

A- Des cellules blastiques

B- Des mégacaryocytes

C- Des macrophages hémophagocytaires

D- Des cellules de Gaucher

E- Des plaquettes usées (à changer)

Cas clinique 1 – Mme G… Y…

- **Perfusion de plaquettes**

→ **Myélogramme**

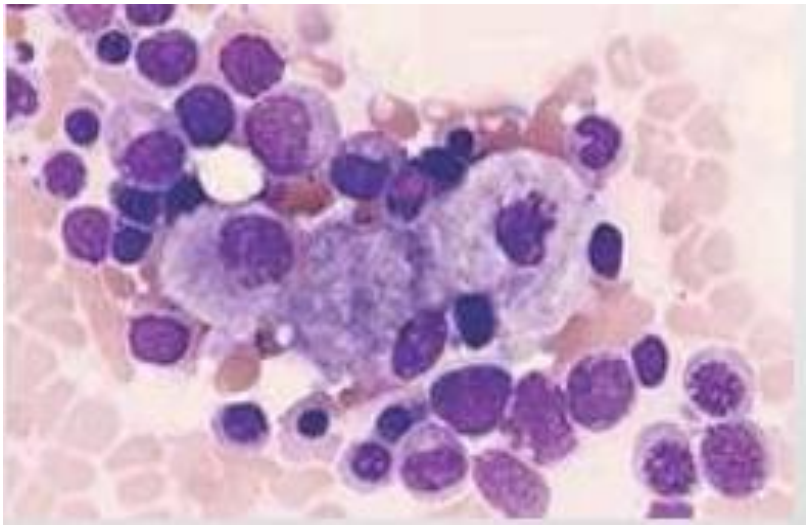

On observe :

A- Des cellules blastiques

B- Des mégacaryocytes

C- Des macrophages hémophagocytaires

D- Des cellules de Gaucher

E- Des plaquettes usées (à changer)

Cas clinique 1 – Mme G… Y… L'hématome cérébral révèle une m. de Gaucher

- Perfusion de plaquettes
- Myélogramme

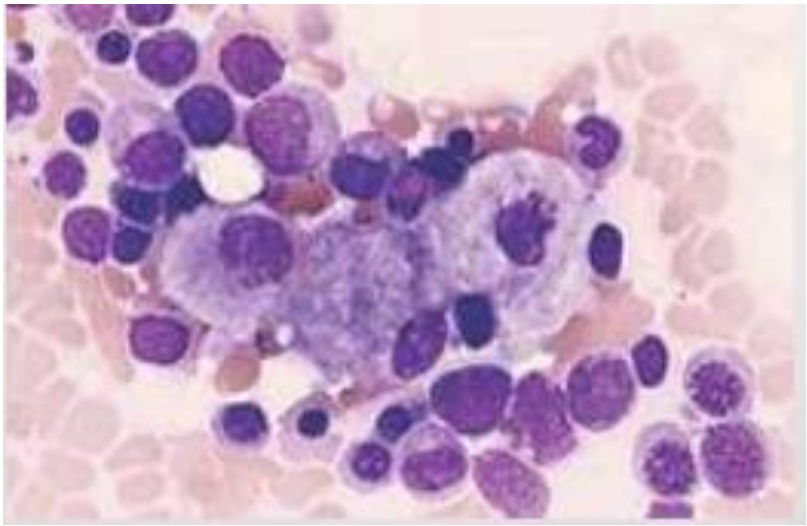

Cellules de Gaucher

- Dosage de la **glucocérébrosidase :17% de la normale**
- Chitotriosidase : 20200 nmol/h/ml
- Ferritinemie : 2559 µg/l
- ECA : 323 U/l
- PATR : 10
- Gammaglobulines : 15 g/l
- IgG kappa (MGUS)

Cas clinique 1 – Mme G… Y…

- **Antécédents**

- **Asthénie, épistaxis dans l'enfance, pas de douleur**
- **1992 : fracture du coude , plaquettes ?**

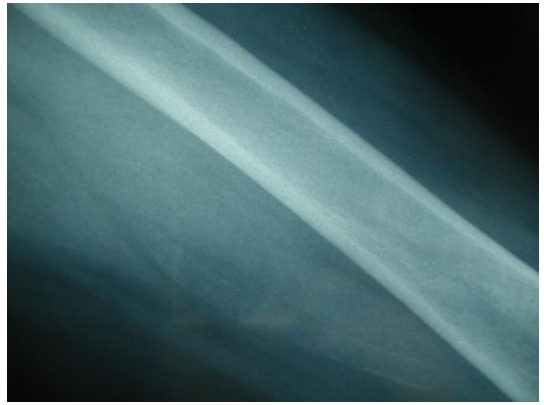

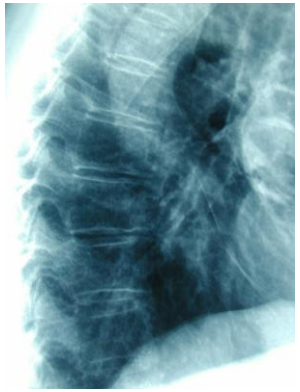

Cas clinique 1 – Mme G… Y…

Un hématome cérébral révélant une MG :IRM anormales

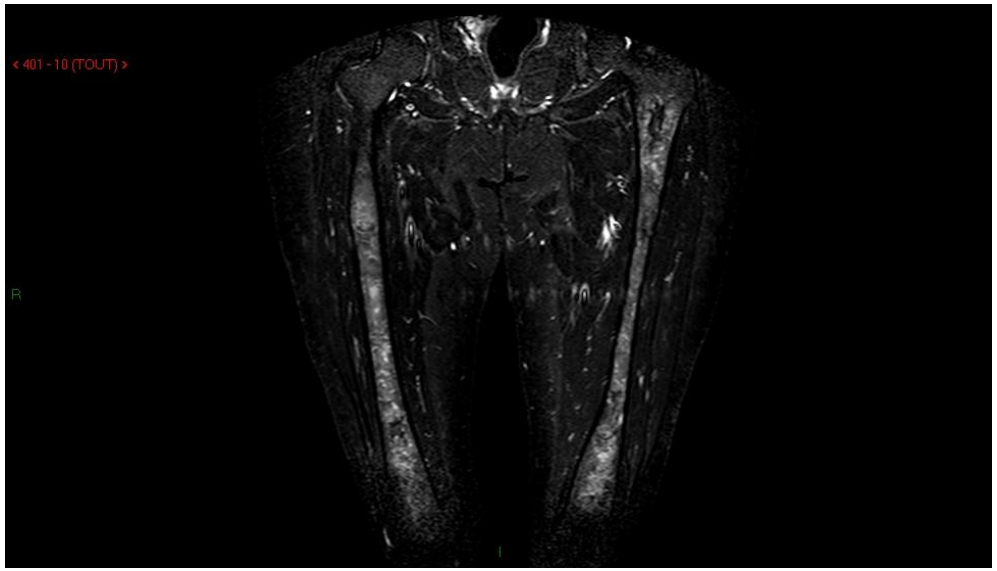

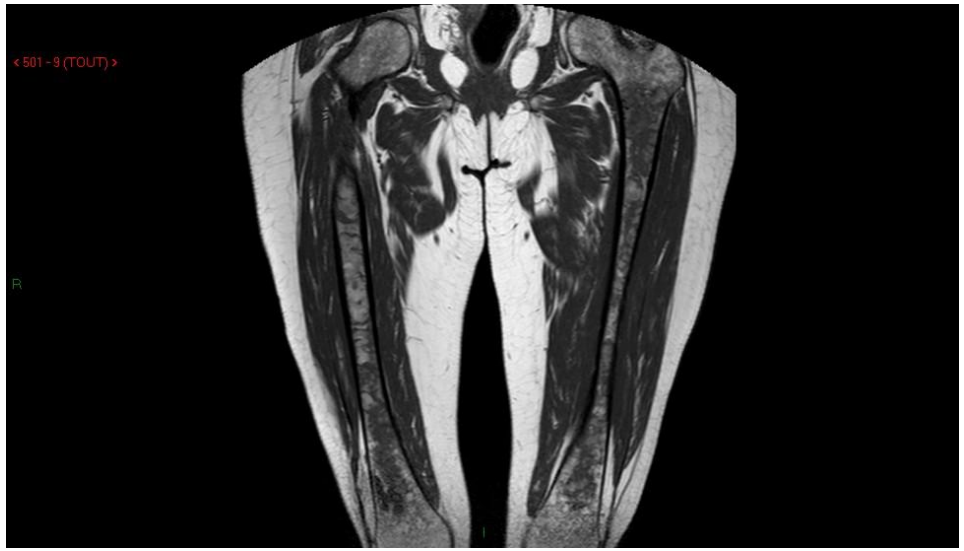

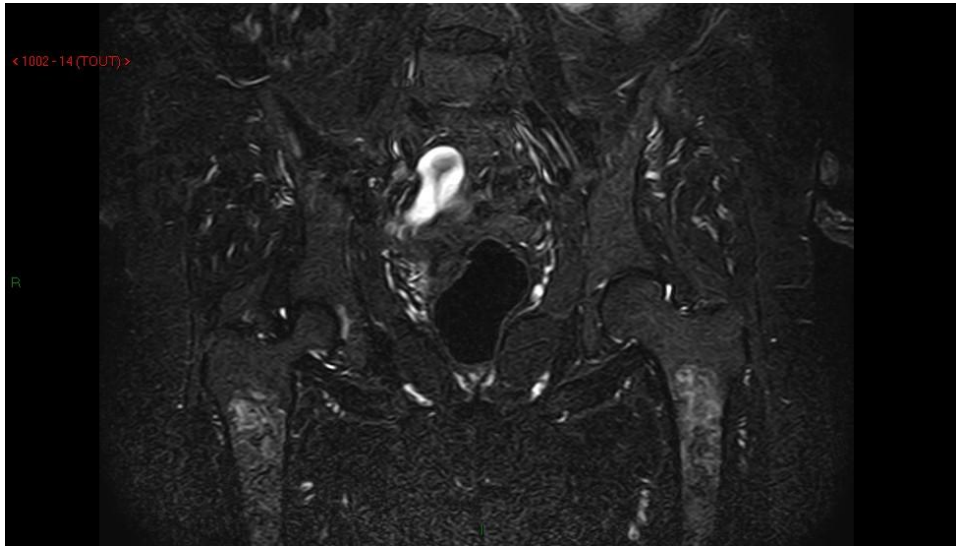

Alger, le 26 mai 2016

Cas clinique 1 – Mme G… Y…

- Diagnostic inconnu à 67 ans
- Danger de la thrombopénie
- Danger d’une mauvaise orientation diagnostique pour expliquer la thrombopénie

Cas clinique 2 – Mme V. P. (Pr D. Bordessoule, Limoges)

Cas clinique 2 – Mme V. P.

18 ans

↓

Asthénie +++ et **hépatalgies**

Échographie abdominale :

Importante splénomégalie et hépatomégalie.

Hospitalisée pour bilan :

NFS : Hb 14,8 g/dl, GB 8730, PN 58 %,

Plaquettes **82 000/mm3.**

→ **splénectomie + ablation d'un kyste de l'ovaire.**

Anapath : rate de **2,4 kgs** **mais pas de diagnostic**

Post-splénectomie **: pq 675 000/mm3.**

Cas clinique 2 – Mme Valérie P.

Quels diagnostics les plus probables manqués sur la pièce de splénectomie?

A- Lymphome splénique
B- Syndrome myéloprolifératif chronique
C- Cavernome portal
D- Maladie de surcharge
E- Lupus érythémateux disséminé
F- Une rate qui se dilate

Cas clinique 2 – Mme V. P.

Quels diagnostics les plus probables manqués sur la pièce de splénectomie?

A- Lymphome splénique
B- Syndrome myéloprolifératif chronique
C- Cavernome portal
D- Maladie de surcharge
E- Lupus érythémateux disséminé
F- Une rate qui se dilate

Cas clinique 2 – Mme V. P.

18 ans → 29 ans → 31 ans

18 ans

Asthénie
Splénomégalie
Hépatomégalie
Thrombopénie

Splénectomie

29 ans

•1ère grossesse
Hépatomégalie
NFS : Hb 11,4 g/dl, GB et plaquettes normaux.

31 ans

Aggravation de *l'asthénie*
→ Hospitalisation :
Hépatomégalie
NFS : *Hb 9,6 g/dl*,
GB et plaquettes nx
Myélogramme : Os dur, moelle pauvre , Gr 47 %, Ebl 40 %, Mk nx,
BOM : myélofibrose

Cas clinique 2 – Mme V. P.

<u>A 33 ans</u> : consultation au CHU de Limoges pour myélofibrose

asthénie majeure*

Hépatomégalie, flèche hépatique 26 cm

Pas d'atteinte ganglionnaire, neurologique, …

IRM:

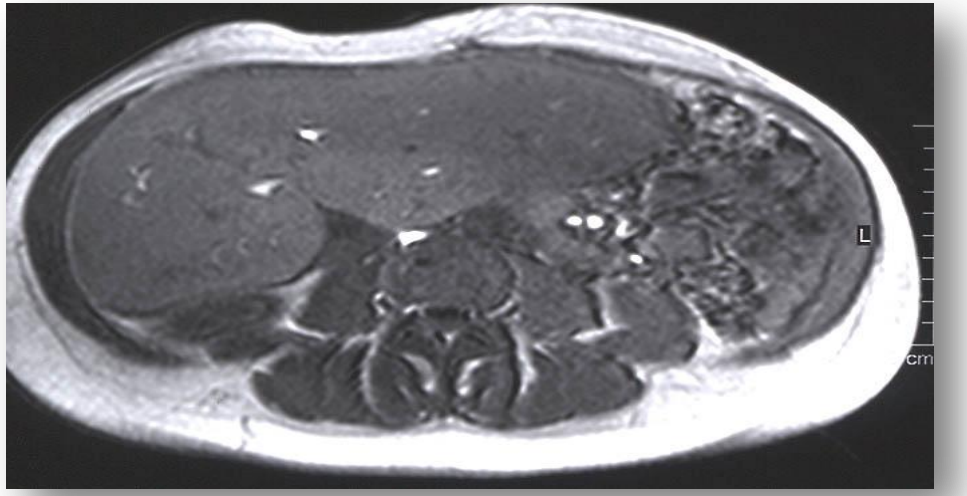

**** : asthénie chronique***

Enfance : « j'ai toujours été fatiguée»

Adolescente dispensée de gymnastique car «essoufflée et point de coté »

« Mes collègues et ma famille me disent que j'ai un «tempérament lymphatique » »

Cas clinique 2 – Mme V. P.

- Arthralgies du poignet gauche

T2 T1

T1 T2

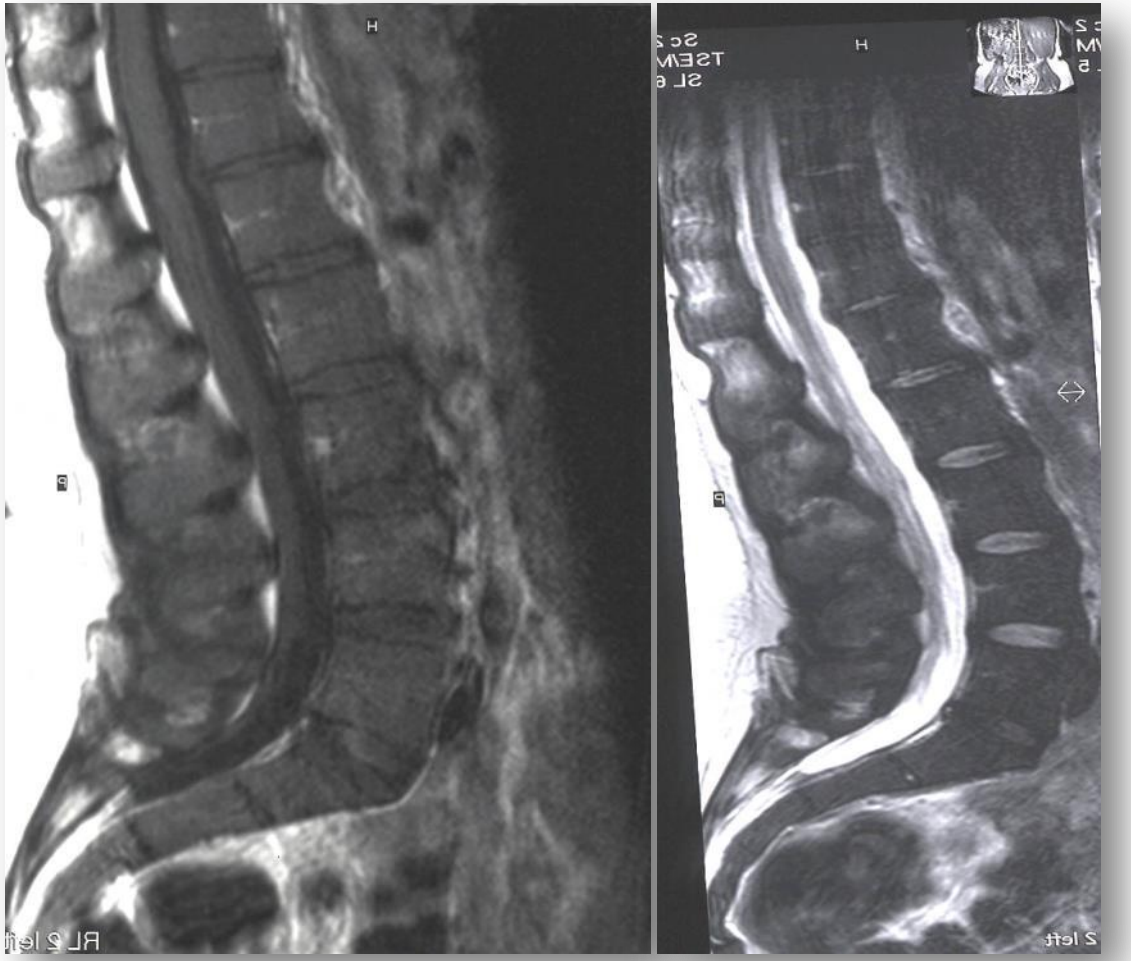

- Radios osseuses sub-normales
- Scintigraphie osseuse :
  - hyperfixations
- IRM du rachis lombaire:

- inversion du signal

- hypodensité homogène

- pas de réhaussement sous gadolinium

Cas clinique 2 – Mme V. P.

- NFS :

  Hb 11,8 g/dl, GB 11 400/mm3,
  plaquettes 326 000/mm3
- Bilan hépatique sub-normal
- *Ferritine = 617 µg/l.*
- Protides sériques avec électrophorése
  - *Hypergammaglobulinémie polyclonale* à 20 g/l.

Cas clinique 2 – Mme V. P.

Quel diagnostic évoquez-vous?

A- Leucémie myéloide chronique

B- Maladie de Gaucher

C- Sphingolipidose de type Nieman Pick

D- Hémophagocytose

E- Leishmaniose

Cas clinique 2 – Mme Valérie P.

Quel diagnostic évoquez-vous?

A- Leucémie myéloide chronique

B- Maladie de Gaucher

C- Sphingolipidose de type Nieman Pick

D- Hémophagocytose

E- Leishmaniose

Cas clinique 2 – Mme V. P.

- NFS :

  Hb 12,8 g/dl, GB 11 400/mm3, plaquettes 326 000/mm3
- Bilan hépatique sub-normal
  - *ferritine à 617 ng/ml.*
- Protides sériques avec électrophorése
  - *Hypergammaglobulinémie polyclonale* à 20 g/l.

→ Myélogramme :

- moelle pauvre
- *macrophages à cytoplasme en papier froissé*

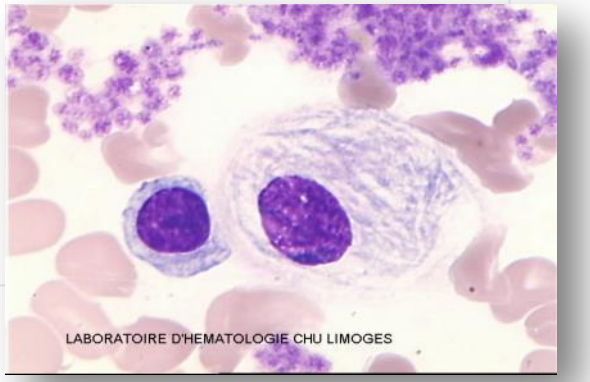

Cas clinique 2 – Mme V. P.

Quel(s) examen(s) prescrivez vous ?

A- Population lymphocytaire

B- Bcr-abl

C- Dosage de la Chitotriosidase

D- Enzyme de conversion de l’angiotensine

E- Dosage des phosphatases acides tartrates résistantes (TRAP)

F- Dosage de la glucocérébrosidase

Cas clinique 2 – Mme V. P.

Quel(s) examen(s) prescrivez vous ?

A- Population lymphocytaire

B- Bcr-abl

C- Dosage de la Chitotriosidase

D- Enzyme de conversion de l'angiotensine

E- Dosage des phosphatases acides tartrates résistantes (TRAP)

F- Dosage de la glucocérébrosidase

Le diagnostic différentiel de la maladie de Gaucher en hématologie.

- Cas clinique 1
- Cas clinique 2
- Rappels M. de Gaucher
- Synthèse aspects hématologiques MG
- Discussion

Maladie de gaucher - rappels

Rappels - Physiopathologie maladie de Gaucher

Lysosome

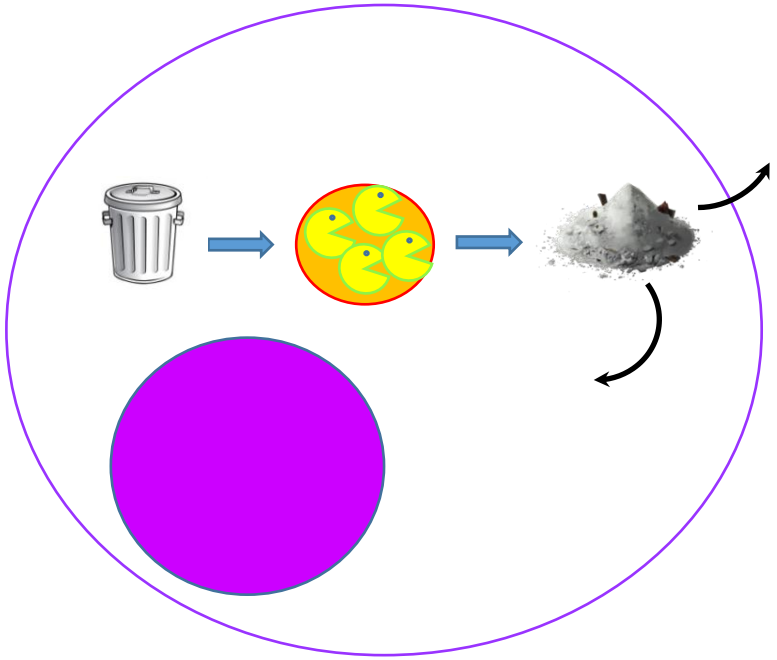

Enzymes actives à pH acide, dans un organite spécifique

Maladie lysosomale

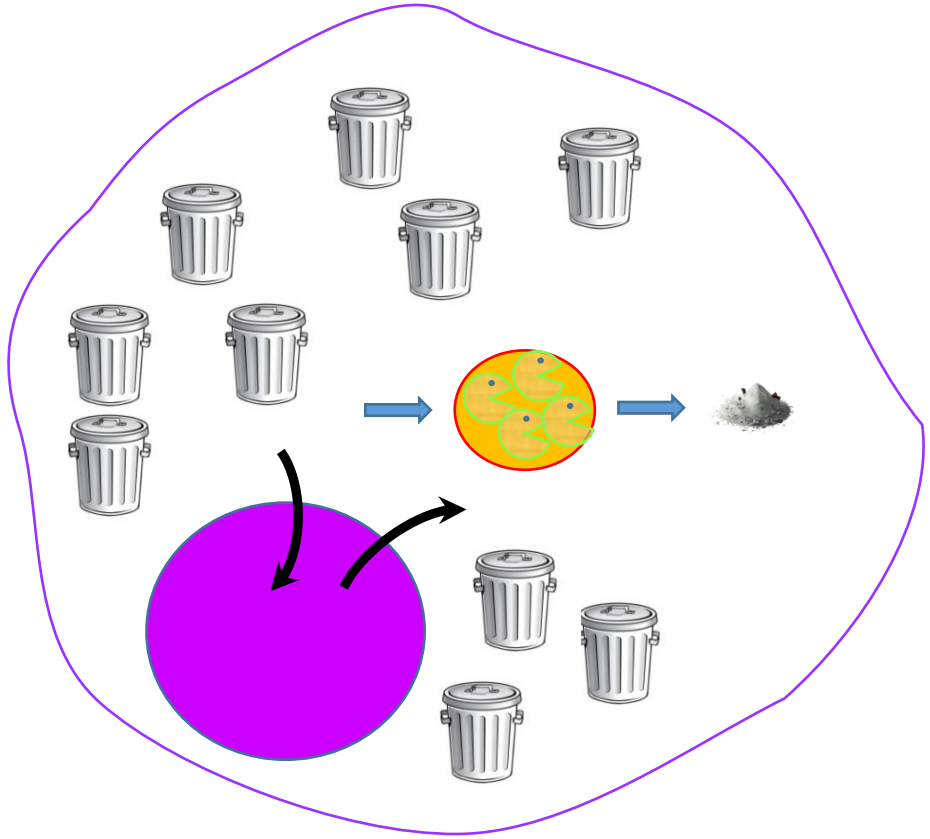

De Duve C, Eur J Biochem 1983

Rappels - Physiopathologie maladie de Gaucher

Les cellules qui nécessitent une forte capacité lysosomale sont les macrophages qui jouent le rôle « d'éboueur» de l'organisme

Maladie de Gaucher - rappels

Lysosome normal



Glucosylcéramide



Déficit en
Glucocérébrosidase

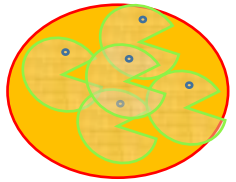

Maladie de Gaucher

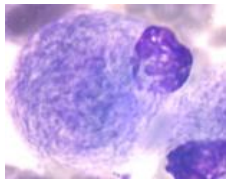

Cellules de Gaucher

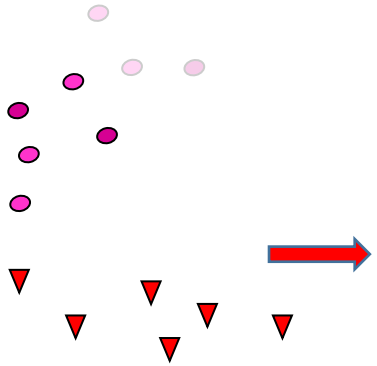

Cytokines,
Chimiokines
→ Modification des autres cellules

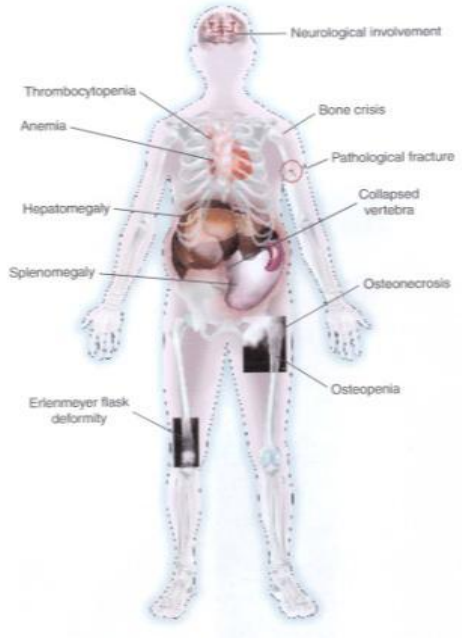

Infiltration tissulaire

Type 1 (95%)
- **Moelle osseuse = usine de fabrique des cellules du sang → Diminution des plaquettes, anémie**
- **Rate, foie → Augmentation de volume = Splénomégalie, hépatomégalie**
- **Os → Maladie osseuse (douleurs, infarctus osseux …), impact sur la croissance chez l'enfant**

Type 3 **Système nerveux → signes neurologiques**

Lee RE, PNAS 1968 ; Lab Invest 1971

Type 3
Anomalies dans le regard horizontal

(ophtalmoplégie horizontale supranucléaire)

Courtoisie Dr N. Belmatoug, Clichy, France

Alger, le 26 mai 2016

Confirmation du diagnostic

- Dosage de la **glucocérébrosidase** : **affirme le diagnostic.**

- **Génotypage** : permet d'identifier l'anomalie (mutation) sur le gène de la glucocérébrosidase

- **Myélogramme** : souvent réalisé devant une thrombopénie (diminution des plaquettes sanguines), met en évidence des cellules de gaucher mais à confirmer par le dosage de la glucocérébrosidase

Examen clinique et neurologique

Biologie :

Les biomarqueurs :

Molécules dont la production est augmentée dans la maladie de Gaucher :

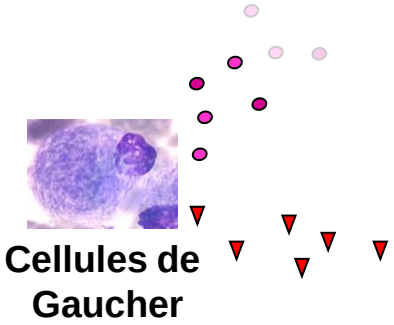

- **Chitotriosidase.**
- **CCL18**
- **Ferritinémie**
- **Glucosylsphingosine**

Ces biomarqueurs permettent de suivre l'efficacité thérapeutique

Hémato, Principales fonctions d'organe

Bilan phospho-calcique /vit D

EP

Imagerie

- **IRM**
- **Radiographies**
- **Ostéodensitométrie**

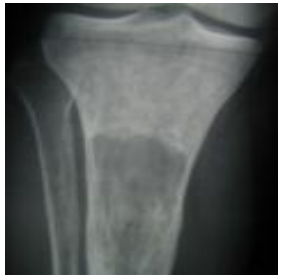

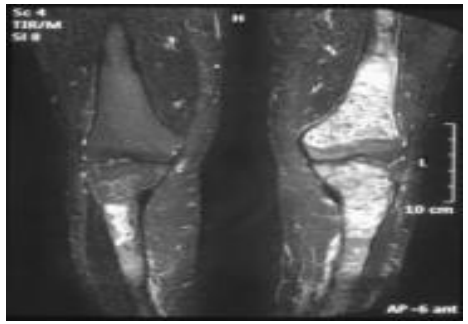

La maladie de Gaucher : le traitement spécifique…

1ère ligne : Enzymothérapie substitutive

1991	1994	2004	2010	2012	2015-16
Alglucérase	Imiglucérase		Velaglucérase alfa	Taliglucérase alfa	

genzyme

genzyme

Shire

PROTALIX Biotherapeutics Pfizer

Traitements par réduction de substrat

Miglustat

ZAVESCA

ACTELION

Eliglustat

SANOFI GENZYME

Le diagnostic différentiel de la maladie de Gaucher en hématologie.

- Cas clinique 1
- Cas clinique 2
- Rappels M. de Gaucher
- Synthèse aspects hématologiques MG
- Discussion

Maladie de Gaucher – Principaux signes clinico-biologiques

Splénomégalie (>90%)
Hépatomégalie

Thrombopénie (60-90%)
Anémie
(Leucopénie)

Déficit
Glucocérébrosidase
Cellules de Gaucher
… Autres cellules

Fatigue

Retard staturopondéral

Fémurs en erlenmeyer
Douleurs osseuses
Infarctus osseux
Osteonécrose ATF

Signes neurologiques

«Déséquilibre immunitaire B»

Splénomégalie, quelles étiologies ?

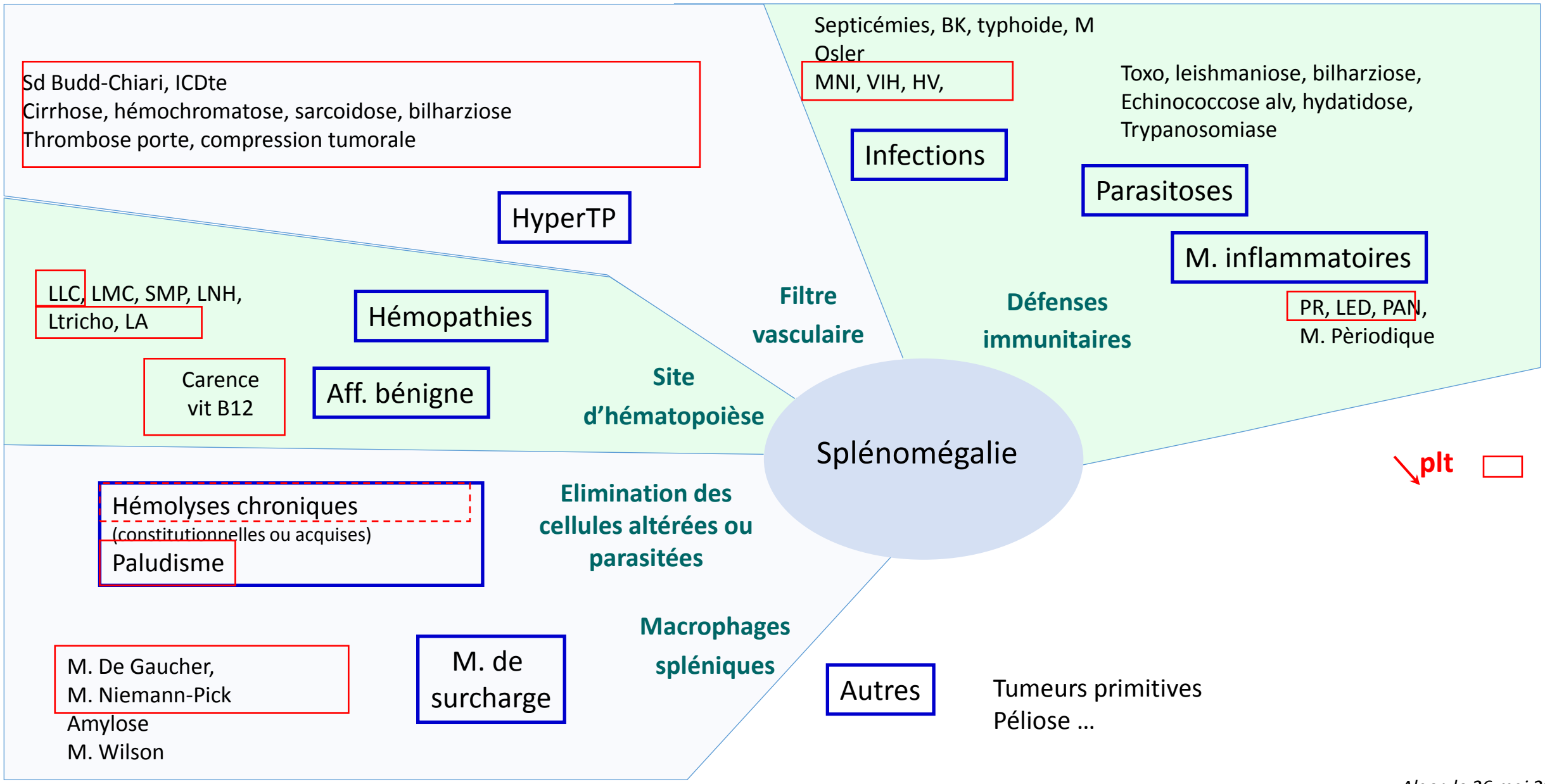

Alger, le 26 mai 2016

Splénomégalie ± thrombopénie, des étiologies plus rares

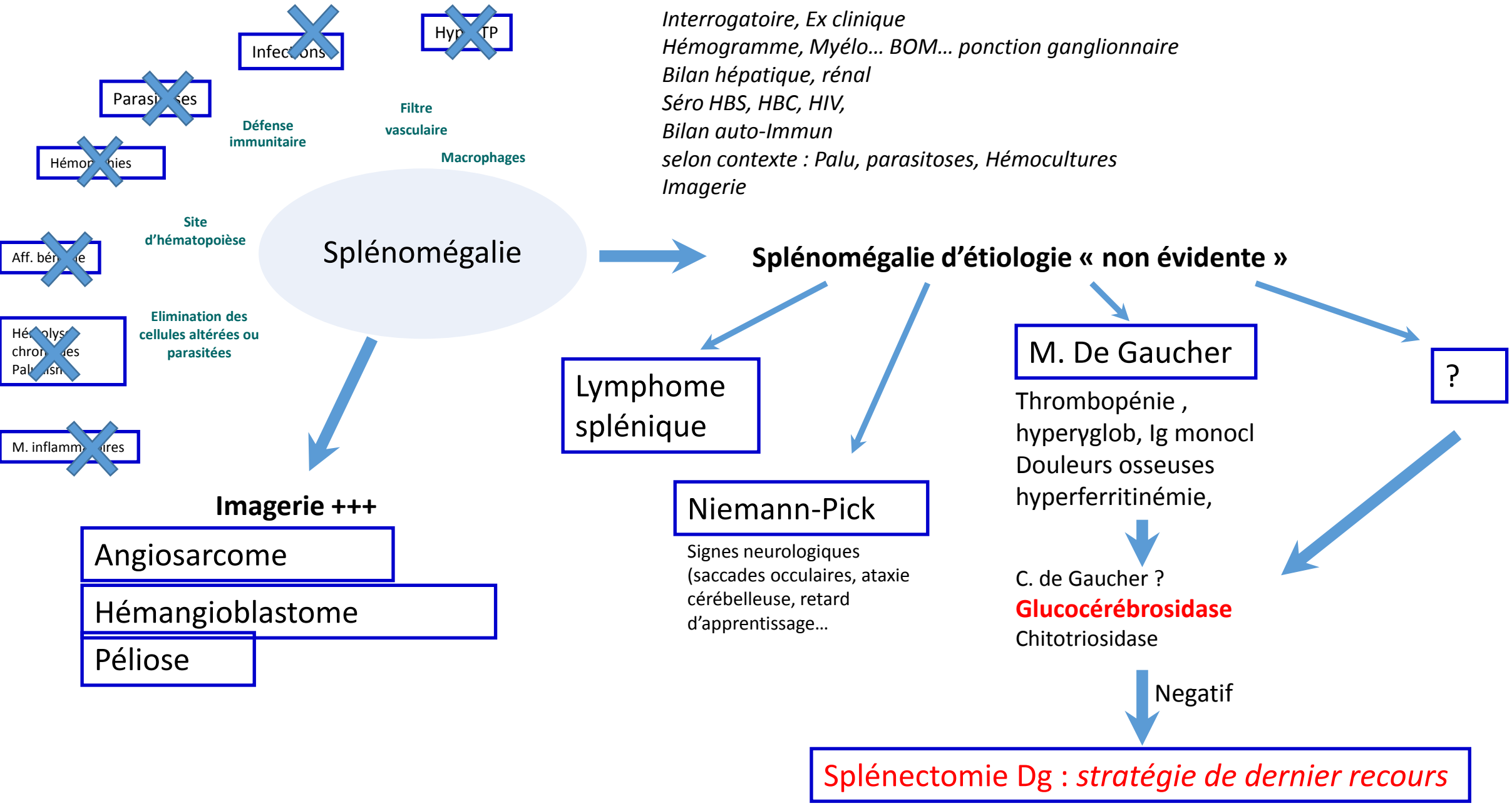

Alger, le 26 mai 2016

Thrombopénie

Signes hémorragiques

Non → **Eliminer une fausse thrombopénie**

Oui

Contexte

- **Thrombopénie infectieuse ou post infectieuse**
  Virose, Rougeole,
  HIV, sdre mononucléosique
  Palu, bilharziose
- **CIVD**
- **Thrombopénie médicamenteuse**
  Héparine, quinine
- **Purpura post transfusionnel**
- **Thrombopénie gestationnelle**

HTP :
Cirrhose, ICDte
hémochromatose, sarcoidose, Thrombose porte, compression tumorale
Sd Budd-Chiari,

Hémopathie : (LLC, lymphome, SMD, leucémie)
Aplasie médullaire (primitive ou pas)

Examen attentif du frottis sanguin

Myélogramme

Thrombopénie périphérique	**Thrombopénie centrale**
Mégacaryocytes N ou ↑	Mégacaryocytes ↓

Carence en vit B12, folates

Destruction immunologique des plaquettes :
- **Autres thrombopénies auto-immunes** (LED)
- **Microangiopathies thrombotiques** (MAT)
- **Syndrome d'Evans**
- **PTI** (diagnostic d'exclusion)

Etiologies rares :
M. De Gaucher +++

Alger, le 26 mai 2016

M. De Gaucher - Savoir y penser devant :

- Splénomégalie isolée d'étiologie non évidente, avant splénectomie
- Thrombopénie isolée
- Thrombopénie et Hyperferritinémie
- Fatigue intense et thrombopénie
- Thrombopénie, Hyperferritinémie et hypergammaglobulinémie ± MGUS
- Des signes atypiques osseux avec une inversion du signal rachidien à l'IRM, radio des fémurs…Douleurs osseuses

Enfant : retard staturo-pondéral, retard puberté

شكرا *Merci de votre attention*

Merci de votre invitation

Remerciements aux membres du CETG

à l'association VML, À nos patients !

À SANOFI GENZYME pour l'invitation

CETG
Comité d'Evaluation du Traitement de la maladie de Gaucher

VML
VAINCRE LES MALADIES LYSOSOMALES

Pr Marc BERGER, *Président*
Secrétariat : Mme Samira Zebiche

Dr Nadia BELMATOUG
Vice Présidente Adultes
Pr Thierry BILLETTE de VILLEMEUR
Vice Président Enfants

Dr Anais BRASSIER
Dr Christine BROISSAND
Dr Catherine CAILLAUD
Dr Fabrice CAMOU
Dr Dries DOBBELAERE
Dr Roseline FROISSART

Mme Delphine GENEVAZ (Association VML)
Pr Bernard GROSBOIS
Pr Pierre KAMINSKY†
Pr Thierry LEVADE
Dr Catherine MARCEL
Dr Agathe MASSEAU
Dr David PETROVER
Pr Christian ROSE
Dr Christine SERRATRICE
Dr Jérôme STIRNEMANN
Dr Vassili VALAYANNOPOULOS r
Mme Karima YOUSFI
Mme Monia BENGHERBIA

Alger, le 26 mai 2016

Questions

3- Un impact moléculaire plus large du déficit en GCase

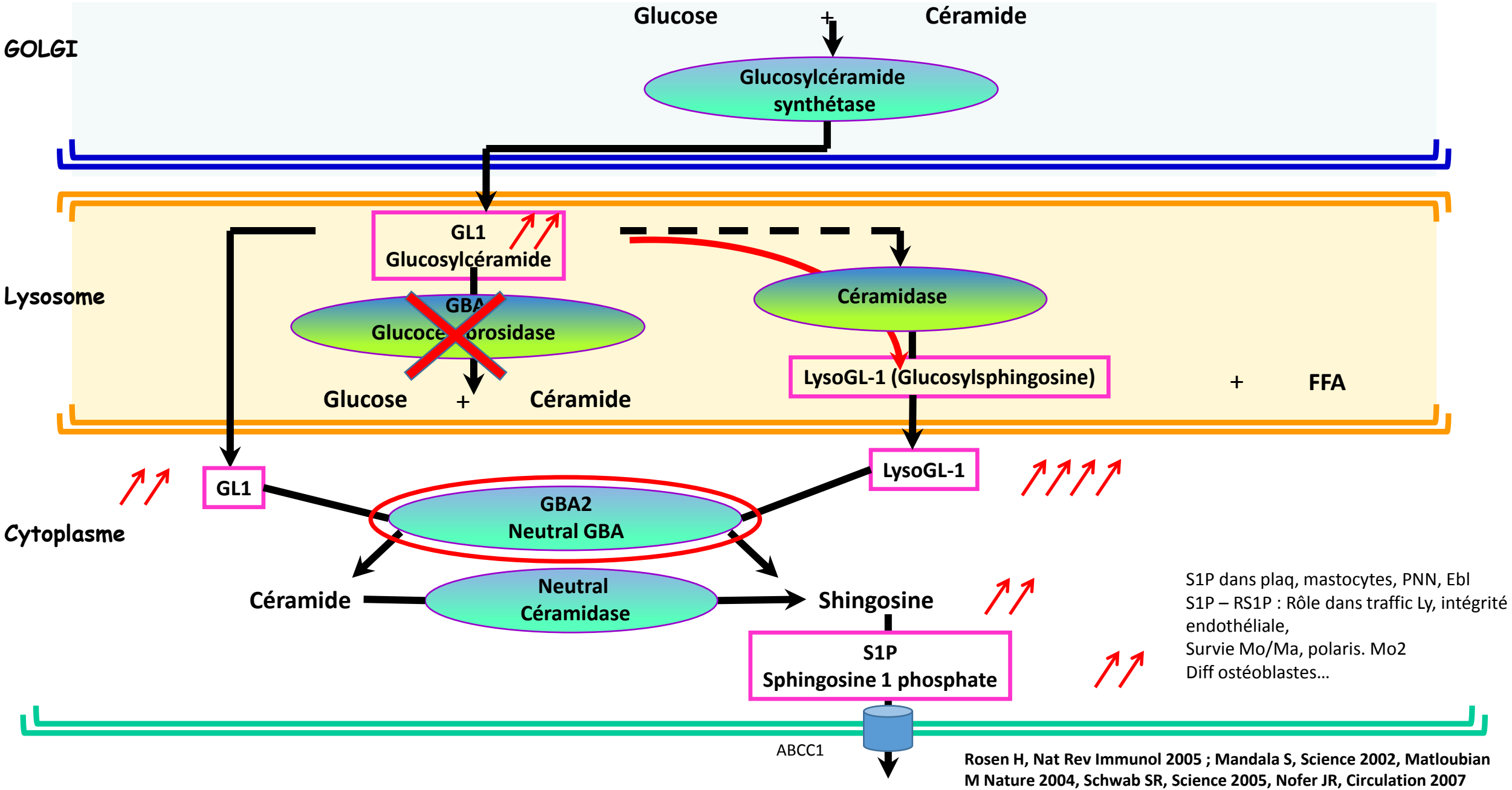

S1P dans plaq, mastocytes, PNN, Ebl
S1P – RS1P : Rôle dans traffic Ly, intégrité endothéliale,
Survie Mo/Ma, polaris. Mo2
Diff ostéoblastes…

Rosen H, Nat Rev Immunol 2005 ; Mandala S, Science 2002, Matloubian M Nature 2004, Schwab SR, Science 2005, Nofer JR, Circulation 2007

Mistry P., PNAS 2014 ; Bot M, PloSOne 2013

Maladie de Gaucher et prédisposition à la maladie de Parkinson

- Déficit en GCase → Accumulation α-synuclein soluble et insoluble qui … inhibe la GCase (Mazulli JR, Cell 2011, 146: 37-52 ; Yap TL, J Biol Chem 2011 et Mol Genet Metab 2013))

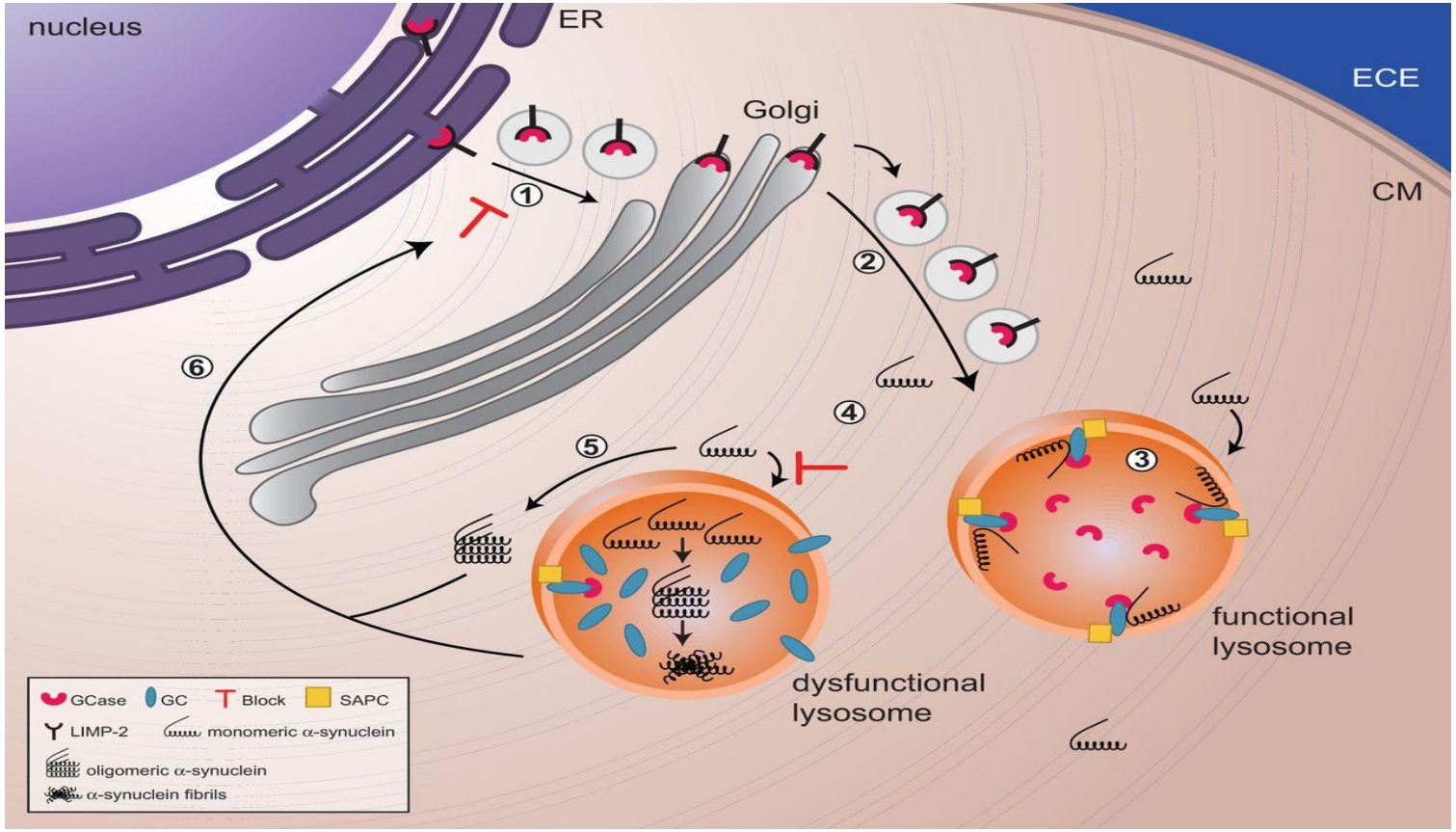

Siebert M, Brain 2014

- Saposin C (Cofacteur GCase) atténue l'effet inhibiteur de l' α-synuclein sur la GCase par un effet de déplacement (Yap TL, Biochemistry 2013, 52; 7161) ou en favorisant l'état de monomère (Gruschus JM, Bioch Biophys Res Com 2015)
- LIMP-2 et Parkinson : influence par une diminution de la GCase (Rothaug M. et al., PNAS 2014).